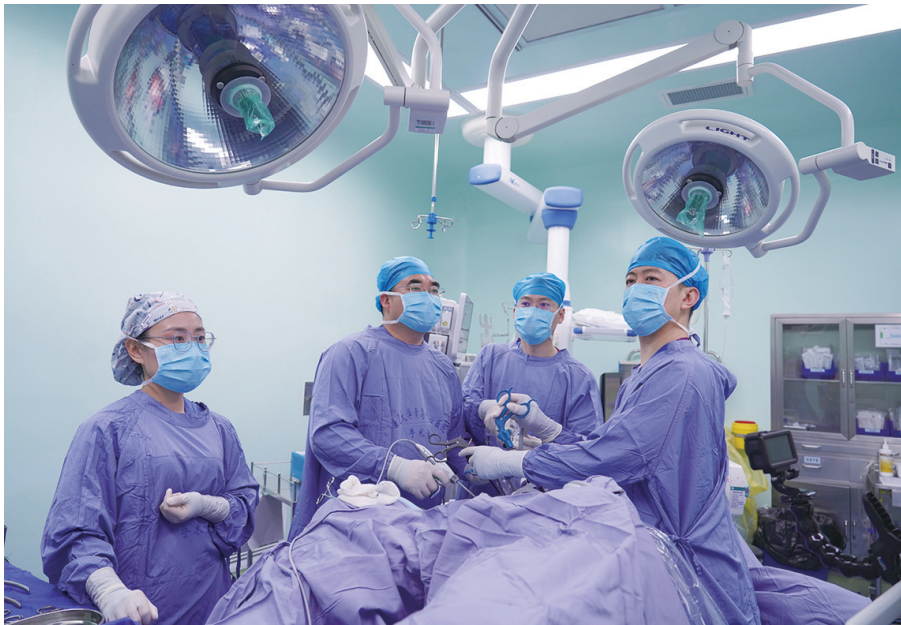

# 发病率居所有癌种第二 小心被“懒癌”盯上

结直肠癌发现时多为中晚期 专家建议高危人群45岁之前应进行肠镜检查

近日，拥有百万粉丝的网红“咖啡”发视频称，自己确诊直肠癌6个多月后决定放弃化疗。这一消息迅速在网络上引起了广泛讨论和关注，也再次将结直肠癌推向公众视野。结直肠癌患病人群越来越年轻化？便血时痔疮和肿瘤什么在作祟？日常生活中如何警惕这一“懒癌”？针对这些常见疑惑，12月11日，记者采访了康复大学青岛中心医院胃肠外科主任兼结直肠肛门外科主任王志伟，为市民拨开迷雾。



王志伟(左二)带领团队为患者实施腹腔镜微创手术。

## 远离肠癌需改掉2个恶习

结直肠癌，是指发生在结肠和直肠的消化道肿瘤。在它的发病过程中，从息肉慢慢演变到肿瘤，一般需要10到15年的时间。正因为这样，结直肠癌通过尽早筛查就能及时阻断癌变。尽管结直肠癌的病因尚不完全明确，但大量的研究证据表明，结直肠癌的发生发展是由遗传、环境和生活方式等多方面因素共同作用的结果。

那么，在日常生活中如何警惕这一“懒癌”？王志伟指出，首先，现代人由于和工作生活方式的变化，经常长时间坐着，这不仅减缓了肠道蠕动，还可能引发便秘，进而增加肠癌的发病风险。他建议，应定时起身活动，每天保证一定的体育运动，如快走、游泳或骑自行车，以促进肠道健康和血液循环。其次，过度食用红肉、高蛋白和高脂肪食品，同时膳食纤维摄入不足，这种饮食结构对结肠健康极为不利。这种饮食习惯不仅可能导致便秘，还可能增加肠道内胆汁酸的分泌，刺激肠道黏膜，从而增加结肠癌的风险。专家推荐优先选择橄榄油、坚果和鱼类中的健康脂肪，避免反式脂肪；多吃富含抗氧化剂和维生素的食物，如水果和蔬菜，有助于降低癌症风险。值得注意的是，要限制糖和盐的摄入，减少高糖和高盐食物的摄入，选择天然食材。

观海新闻/青岛晚报/掌上青岛 记者 璩骊儒

## 60岁以上患者占八成

结肠癌和直肠癌统称为大肠癌，又称为结直肠癌，是世界范围内最常见的恶性肿瘤之一。根据最新数据显示，结直肠癌发病率在我国所有恶性肿瘤中位于第二位，死亡率位于第五位。近年来，结直肠癌的发病人群中出现了很多年轻的身影，这意味着发病年龄越来越年轻化了吗？对此，王志伟表示，结直肠癌的病因是由遗传和环境等多种因素共同作用引起，虽然确实存在年轻化的趋势，但目前60岁以上的患者仍占据了80%的比例，因此，中老年人群是结直肠癌的高发群体。

肠癌穿孔、盆腔3个脓腔、积脓

400毫升、高烧39.3℃、10天“吃不下饭”，这是86岁老人陈女士的复杂病情。近日，陈女士被腹痛、腹胀困扰十余天，高烧和不能进食让老人的生命危在旦夕，辗转来到康复大学青岛中心医院结直肠肛门外科就诊。经过检查发现，陈女士患乙状结肠癌，癌症向肠腔内生长，堵塞肠腔，这是她无法进食的“元凶”；同时癌症向外生长，导致穿孔，形成脓腔，这是她高烧不退的症结。要想生存，手术是唯一出路。然而，手术风险极大。陈女士8个月前曾接受过冠脉支架植入手术，心功能欠佳，同时肺功能检查也显示呼吸功能较差。再加上感染和

营养不良等因素，使得手术难度和风险进一步增加。在充分与患者家属沟通后，结直肠肛门外科医生团队决定迎难而上，为陈女士实施腹腔镜微创手术。凭借丰富的手术经验，医生们成功清除了三处脓腔的脓液，并切除了肿瘤。同时，结合陈女士的病情，医生们在消化道重建时保留了肛门，实施了近端肠造口（Hartmann术）。术后，在医生和专业造口护理队伍的精心照护下，陈女士又成功渡过了感染、心衰、房颤、肺炎、深静脉血栓等难关。经过十余天的恢复，她的体温和饮食都恢复了正常，最终康复出院。


## 肠内有癌看大便早知道

结直肠癌在临床上通常被医生称为“懒癌”或“笨癌”，这是因为结直肠癌早期没有任何明显症状，接诊时大多数患者往往都是中晚期。“早期肿瘤最大的特点就是没有症状，若人体已经出现了消化道出血、肠梗阻、贫血、消瘦等症状，那说明肿瘤发展已进入了进展期甚至晚期。”王志伟指出，相较于一般人群，有结直肠癌家族史的人其发病率要高出3到4倍。他建议普通人群通常在50岁之前进行首次肠镜检查，而对于有结直肠癌家族史的人来说，这一时间应提前至45岁之前。通过肠镜检查，医生可以直观地观察肠道内部情况，及时发现并处理

息肉、肿瘤等病变，从而有效降低结直肠癌的发病率和死亡率。

现实生活中，很多人由于饮食习惯及起居方式发生变化，导致痔疮和直肠癌的发病率越来越高，这两种疾病症状相似，且都常有排便出血的情况，因此临床诊断易混淆，应该如何区分呢？王志伟指出，痔疮是曲张的静脉团，所以便血多表现为无痛性、间歇性。痔疮所导致的便血，一般来说都是“被动”出血。便血中的血液多数情况是随着大便排出后滴下来，因此与粪便并不混合，更不会产生黏液，所以如厕后会发现擦拭的厕纸上有明显血迹，轻者会出现股间滴血现象，严重者会出现喷射状出血现象，其血液

的颜色也呈鲜红色。而直肠癌的出血是“主动”出血，其主要原因是直肠癌的肿瘤本身表面破溃，会不断地渗出大量血液。当大便在直肠储存时，直肠癌肿瘤破溃渗出的血液会与存储的粪便混合，造成粪便内混杂有血液，此血液颜色多呈暗红或深紫色。此外，直肠癌还会导致直肠壁僵硬、受压，使患者大便次数增多、肛门坠胀，甚至出现排便困难、大便变细等症状。少数患者还可能因直肠梗阻出现腹痛、腹胀等。“为了有效区分这两种疾病，直肠指检是一种简单而有效的方法。因为直肠癌大部分都处于手指可触及的位置，所以直肠指检能够第一时间发现直肠癌。”王志伟说。



## 名医档案

王志伟，康复大学青岛中心医院胃肠外科主任兼结直肠肛门外科主任，擅长胃癌及结直肠癌的规范诊疗和肛周疾病的诊治。其主要研究方向为胃癌及结直肠癌的腹腔镜微创手术，尤其擅长局部进展期直肠癌的新辅助治疗+经腹腔镜直肠全系膜切除术。在肛周疾病方面，针对痔、瘻、裂等常见病和藏毛窦、会阴产伤等会阴疾病强调病因治疗，创伤小，复发率低。